

## Ubytki kostne środkowego i tylnego dołu czaszki stwierdzone u chorych operowanych z powodu przewlekłego zapalenia ucha środkowego

### Bony defects of the middle and posterior cranial fossa in patients operated for chronic otitis media

ZBIGNIEW BARAN, JACEK SKŁADZIENI, ROBERT PRZEKLASA, MACIEJ WIATR, JERZY TOMIK, JOLANTA GAWLIK

Katedra i Klinika Otolaryngologii CM UJ w Krakowie, ul. Śniadeckich 2, 31-531 Kraków

**Wprowadzenie.** Ubytki kostne środkowego i tylnego dołu czaszki w obrębie ucha środkowego są rzadkim, ale mogącym zagrozić życiu, powikłaniem przewlekłego zapalenia ucha środkowego.

**Cel.** Celem pracy było przedstawienie grupy pacjentów leczonych operacyjnie z powodu przewlekłego zapalenia ucha środkowego, u których w trakcie zabiegu zidentyfikowano ubytek ściany kostnej środkowego i/lub tylnego dołu czaszkowego oraz ocena sposobów rekonstrukcji tych ubytków.

**Materiał i metody.** Retrospektywna analiza danych uzyskanych z dokumentacji 338 pacjentów leczonych operacyjnie w Klinice Otolaryngologii CM UJ w Krakowie w latach 1998-2002.

**Wyniki.** W trakcie zabiegu operacyjnego ubytek ściany kostnej środkowego i/lub tylnego dołu czaszkowego stwierdzono u 21 z 338 (6,2%) operowanych osób. W przypadkach dużych ubytków (przekraczających 1 cm średnicy) stosowano rekonstrukcję trójwarstwową: powięź m. skroniowego-kość-m. skroniowy. Mniejsze ubytki zaopatrywano samą powięzią m. skroniowego, chrząstką, skórą bądź woskiem.

**Wnioski.** Ubytki kostne środkowego i tylnego dołu czaszki występują u znacznego odsetka chorych operowanych z powodu przewlekłego zapalenia ucha środkowego. Dobrym materiałem w ich zabezpieczeniu jest powięź mięśnia skroniowego oraz kość własna pacjenta.

*Otorynolaryngologia, 2005, 4(4), 199-201*

**Słowa kluczowe:** *ubytki kości środkowego i tylnego dołu czaszki, przewlekłe zapalenie ucha środkowego*

**Introduction.** Osteal defects of the middle and posterior cranial fossa within the middle ear are rare but severe complication of chronic otitis media, which may lead to patient's death.

**Aim.** The aim of the study was to report a group of patients operated for chronic ear infection in whom osteal defects of the middle and posterior cranial fossa were found during surgery, and to assess the ways of reconstruction.

**Materials and methods.** Retrospective analysis of 338 patients hospitalized at the Otolaryngology Department of the Jagiellonian University in Cracow between 1998-2002.

**Results.** In 21 out of 338 (6.2%) cases, defects of middle and/or posterior cranial fossa were found during surgery. In cases of extensive (over 1 cm dia.) defects we performed three-layered reconstruction: temporal fascia-bone-temporal muscle. Temporal fascia, cartilage, skin or wax were used to repair smaller defects.

**Conclusions.** Osteal defects of the middle and posterior cranial fossa are present in a significant percent of patients with chronic otitis media. Temporal fascia and patient's bone appeared to be very good materials for the reconstruction.

*Otorynolaryngologia, 2005, 4(4), 199-201*

**Key words:** *bone defects of the middle and posterior cranial fossa, chronic otitis media*

Ubytki kości środkowego lub tylnego dołu czaszkowego w obrębie ucha środkowego należą do rzadkich patologii [1-3]. Mogą one być rezultatem procesu zapalnego, wcześniejszych urazów głowy, powstawać na skutek działania jatrogennego, a także w sposób spontaniczny [3,4]. Występują bez przemieszczania się struktur mózgowia do przestrzeni ucha środkowego lub z towarzyszącą im przepukliną oponowo-mózgową [1-6]. Najczęściej są wynikiem przewlekłego zapalenia ucha środkowego i wówczas mogą być przyczyną zagrażają-

cych życiu powikłań [1,7,8]. Ubytki kości czaszki w obrębie ucha środkowego są bardzo często bezobjawowe, a ich rozpoznanie w trakcie zabiegu operacyjnego jest wtedy przypadkowe [2,3,4]. Mogą występować objawy neurologiczne, w tym objawy wewnątrzczaszkowych powikłań usznopochodnych, w niektórych przypadkach wyciek płynu mózgowo-rdzeniowego [1,4,8-10]. W diagnostyce istotne zastosowanie znajdują techniki obrazowe, jak tomografia komputerowa i rezonans magnetyczny, przydatny szczególnie do identyfikacji przypadków

z przepukliną oponowo-mózgową [1,2,4,6,9,10]. Ubytek kości zaopatruje się chirurgicznie wykorzystując dojsię otochirurgiczne (w trakcie operacji ucha środkowego), neurochirurgiczne (przez kraniotomię środkowego dołu czaszki) lub mieszane [1-4,8,9].

Celem pracy była ocena grupy pacjentów operowanych z powodu przewlekłego zapalenia ucha środkowego, u których w trakcie zabiegu operacyjnego zidentyfikowano ubytek ściany kostnej w zakresie środkowego lub tylnego dołu czaszkowego oraz analiza sposobów rekonstrukcji tych ubytków.

## PACJENCI I METODY

W latach 1998-2002 w Klinice Otolaryngologii CMUJ w Krakowie leczono operacyjnie z powodu przewlekłego zapalenia ucha środkowego 338 chorych. Wszyscy pacjenci, u których wykonano operację z powodu nowotworu złośliwego lub niezłośliwego, otosklerozy, urazów, czy przewlekłego zapalenia ucha zewnętrznego zostali wyłączeni z analizy. Nie uwzględniono również chorych, którzy mieli zaplanowane tzw. „drugie otwarcie” tego samego ucha do roku od pierwszej operacji oraz hospitalizowanych z powodu przewlekłego zapalenia ucha środkowego, ale nie wyrażających zgody na leczenie operacyjne. Najstarszy z badanych miał 72 lata, najmłodszy 9 lat. Średnia wieku wyniosła 36 lat. Operowano 174 kobiety, 164 mężczyzn.

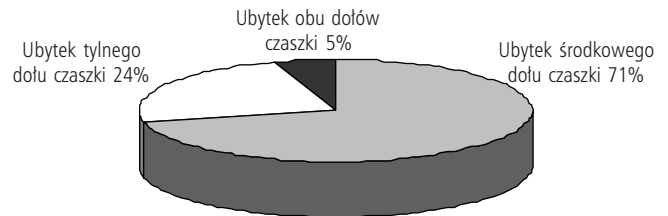
Dokonano retrospektywnej analizy danych uzyskanych z dokumentacji leczonych chorych: kart ambulatoryjnych, historii chorób oraz odległych pooperacyjnych kontroli. Najdłuższa pooperacyjna kontrola liczy 6 lat, najkrótsza rok.

Badający przygotowali kwestionariusz zawierający pytania opisujące badaną grupę, postępowanie diagnostyczne, metodykę operacyjną i wyniki badań słuchu w kontrolach pooperacyjnych bezpośrednich i odległych, oceniając następujące częstotliwości: 500, 1000, 2000, 3000 i 4000 Hz.

Wśród osób operowanych z powodu przewlekłego zapalenia ucha środkowego u 21 chorych, w tym 10 kobiet i 11 mężczyzn w trakcie zabiegu stwierdzono ubytek ściany kostnej tylnego bądź środkowego dołu czaszki. Najstarszy operowany miał 65 lat, najmłodszy 11 lat; 14 chorych operowano pierwotnie, 7 reoperowano.

## WYNIKI

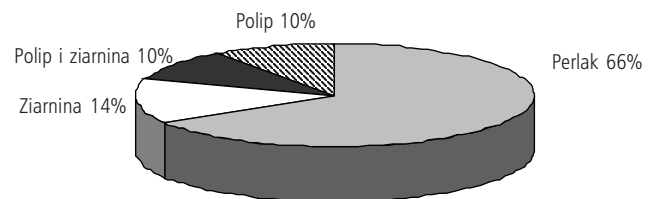
W wyodrębnionej grupie 21 chorych ubytek w zakresie środkowego dołu czaszkowego wystąpił u 15 pacjentów, w zakresie tylnego dołu czaszkowego u 5 operowanych (ryc. 1). U 1 pacjenta stwierdzono ubytek ściany kostnej w obu dołach czaszkowych. U 3 spośród ope-



Ryc. 1. Ubytki kości czaszki

rowanych wystąpiły uszno-pochodne powikłania śródczaszkowe; u jednego przepuklina oponowo-mózgową, u pozostałych – powikłań nie było.

Analizując zmiany patologiczne zidentyfikowane w trakcie zabiegu w jamie operacyjnej odnotowano 14 przypadków ze zmianami perlakowymi lub perlakowymi z ziarniną i/lub polipami, 3 przypadki ze zmianami ziarninowymi, 2 z polipami i 2 ze zmianami ziarninowymi i polipami (ryc. 2).



Ryc. 2. Zmiany patologiczne w jamie operacyjnej stwierdzone podczas operacji (n=21)

W omawianej grupie pacjentów we wszystkich 21 przypadkach ubytki kości czaszki zaopatrywano wykorzystując dojsię otochirurgiczne. W 2 przypadkach ropni mózgowia wykonano operację neurochirurgiczną. U 7 z operowanych chorych odnotowano ubytki przekraczające 1 cm średnicy. Stosowano wówczas następującą metodykę zabiegu: usuwano radykalnie zmiany perlakowe, ziarninowe bądź polipy. Od strony jamy operacyjnej dokonywano kontroli dołu czaszki, celem oceny czy perlak lub zmiany ziarninowe nie penetrują do wnętrza jamy czaszki nad kością. U 2 chorych stwierdzono perlaka, który penetrował do środkowego dołu czaszki. Perlaka tego usunięto. U pacjenta ze stwierdzoną przepukliną oponowo-mózgową dokonano jej resekcji. Do rekonstrukcji opony używano różnej wielkości powięzi z mięśnia skroniowego, a następnie wzmacniano ją za pomocą tachocombu i oxycełu. Podkładano kość z przedniej lub bocznej ściany zatoki szczękowej z dojsia podpoliczkowego. Taką rekonstrukcję wzmacniano dodatkowo fragmentem mięśnia skroniowego.

W 14 przypadkach mniejszych ubytków (nie przekraczających 1 cm średnicy) do ich rekonstrukcji używano samej powięzi mięśnia skroniowego, chrząstki, skóry, bądź wosku, całość wzmacniając oxycelem lub spongozaniem.

W okresie okołoperacyjnym i odległym u żadnego chorego nie stwierdzono wycieku płynu mózgowo-rdzeniowego; u żadnego chorego nie odnotowano powikłań wewnątrzczaszkowych; u żadnego chorego nie obserwowano głuchoty ucha; nie obserwowano również nawrotu perlaka.

## DYSKUSJA

Przewlekłe zapalenie ucha środkowego stosunkowo rzadko prowadzi do powstawania ubytków kości środkowego lub tylnego dołu czaszki [1-3]. W naszym materiale rozpoznano je u 21 pacjentów, co stanowi 6,2% operowanych chorych. Jedynie u 3 chorych towarzyszyły im wcześniejsze objawy kliniczne związane z wystąpieniem usznopochodnych powikłań wewnątrzczaszkowych, w pozostałych przypadkach obecność ubytków była bezobjawowa, a rozpoznanie zostało postawione w trakcie zabiegu operacyjnego. W piśmiennictwie stosunkowo często opisywane jest współwystępowanie ubytku kości czaszki w obrębie ucha środkowego i przepukliny oponowo-mózgowej, podczas kiedy w grupie naszych pacjentów odnotowaliśmy tylko jeden taki przypadek [1-3,5].

Podkreślić należy istotną rolę zmian perlakowych jako potencjalnej przyczyny powstawania ubytków kości czaszki [5-7]. W grupie naszych chorych występowały one w 66% przypadków, inni autorzy oceniają ten odsetek na 83-84% [5,7].

W diagnostyce ubytków kości czaszki podkreśla się istotne znaczenie badań TK i MRJ [1,2,4,6,9,10].

Leczenie ubytków kości czaszki jest zabiegowe, a dojsie operacyjne i sposób rekonstrukcji wynika z rozle-

głości ubytku. W grupie naszych pacjentów u wszystkich wykonywano rekonstrukcję z dojsia otochirurgicznego (w trakcie operacji ucha środkowego). W piśmiennictwie zwraca się uwagę, iż w przypadkach rozległych ubytków, z towarzyszącą przepukliną oponowo-mózgową, istnieje konieczność wykorzystania dojsia neurochirurgicznego lub wspólnego [1,2,3,4,8,9].

Do rekonstrukcji ubytku większość autorów stosuje powięź i kość własną pacjenta, stosując trzy warstwy (powięź-kość-powięź) [8-10] lub płat z mięśnia skroniowego [10]. W naszym opracowaniu przyjęto średnicę 1 cm ubytku jako wielkość determinującą sposób rekonstrukcji. W przypadkach ubytków >1 cm do ich zamknięcia wykorzystywano powięzi mięśnia skroniowego, następnie podkładano kość pobraną uprzednio od pacjenta. Jako trzeciej warstwy używano fragmentu mięśnia skroniowego. Mniejsze ubytki zamykano warstwą chrząstki, powięzi, bądź skóry wzmacniając ją oxycellem lub spongostanem. U operowanych chorych nie występowały dolegliwości ze strony jamy ustnej, dolegliwości bólowe bądź deformacja twarzy w miejscu pobrania kości na przeszczep. Jest to zgodne z danymi z piśmiennictwa podkreślającymi dobre rezultaty tak wykonanej rekonstrukcji oraz brak powikłań w okresie okołoperacyjnym i odległym [8-10].

Reasumując, należy stwierdzić, że u pacjentów, u których w trakcie operacji stwierdzono ubytek kości środkowego i/lub tylnego dołu czaszki, możliwe jest zopatrzenie ubytku przez otolaryngologa. Bardzo dobrym materiałem rekonstrukcyjnym jest powięź mięśnia skroniowego oraz kość własna pacjenta; pozwala ona na skuteczną rekonstrukcję we wszystkich 3 warstwach i umożliwia zachowanie funkcji narządu słuchu i równowagi.

## Piśmiennictwo

1. Mosnier I, Fiky LE, Shahidi A i wsp. Brain herniation and chronic otitis media: diagnosis and surgical management. *Clin Otolaryngol* 2000; 25(5): 385-391.
2. Aristegui M, Falcioni M, Saleh E i wsp. Meningoencephalic herniation into the middle ear: a report of 27 cases. *Laryngoscope* 1995; 105(5): 512-518
3. Escada P, Vitral JP, Capucho C i wsp. Meningoencephalic herniation into the middle ear. *Rev Laryngol Otol Rhinol (Bord)* 1999; 120(1): 47-52.
4. Falcioni M, Aristegui M, Landolfi M i wsp. Meningoencephalic herniation into the middle ear. *Acta Otorrinolaringol Ital* 1995; 15(4): 305-311.
5. Manolidis S. Dural herniations, encephaloceles: an index of neglected chronic otitis media and further complications. *Am J Otolaryngol* 2002; 23(4): 203-208.
6. de Carpentier J, Axon PR, Hargreaves SP i wsp. Imaging of temporal bone brain hernias: atypical appearances on magnetic resonance imaging. *Clin Otolaryngol* 1999; 24(4): 328-334.
7. Kizilay A, Aladag I, Cokkeser Y i wsp. Dural bone defects and encephalocele associated with chronic otitis media or its surgery. *Kulak Burun Bogaz Ithis Derg* 2002; 9(6): 403-409.
8. Lundy LB, Graham MD, Kartush JM i wsp. Temporal bone encephalocele and cerebrospinal fluid leaks. *Am J Otol* 1996; 17(3): 461-469.
9. Patel RB, Kwartler JA, Hodosh RM i wsp. Spontaneous cerebrospinal fluid leakage and middle ear encephalocele in seven patients. *Ear Nose Throat J* 2000; 79(5): 372-373, 376-378.
10. Bowes AK, Wiet RJ, Monsell EM i wsp. Brain herniation and space-occupying lesions eroding the tegmen tympani. *Laryngoscope* 1987; 97(10): 1172-1175.