

Autoimmunizacyjna choroba ucha wewnętrznego – opis trzech chorych

Autoimmune inner ear disease – report of three cases

MARIOLA ŚLIWIŃSKA-KOWALSKA ^{1/}, JANINA GRZEGORCZYK ^{2/}, PIOTR KOTYŁO ^{1/}, MARTA FISZER ^{1/},
MAREK L. KOWALSKI ^{2/}

^{1/} Centrum Diagnostyki i Leczenia Zaburzeń Głosu, Instytut Medycyny Pracy w Łodzi, ul. Św. Teresy 8, 90-950 Łódź

^{2/} Poradnia Reumatologii i Immunologii Klinicznej, Katedra Immunologii AM w Łodzi, ul. Pomorska 265, 92-213 Łódź

Autoimmunizacyjna choroba ucha wewnętrznego, opisana po raz pierwszy przez McCabe w 1979 r. charakteryzuje się szybko postępującym obustronnym uszkodzeniem słuchu, któremu często towarzyszą szumy uszne, rzadziej zaś objawy przedsionkowe (zawroty głowy). W pracy opisano przebieg kliniczny choroby u trzech pacjentów. U dwóch z nich uszkodzenie słuchu stanowiło izolowany zespół chorobowy, u trzeciej chorej było objawem towarzyszącym innym jednostkom z autoimmunizacji – miastonii i reumatoidalnemu zapaleniu stawów. Autorzy podkreślają konieczność szybkiego włączenia leczenia immunosupresyjnego u pacjentów podejrzanych o tło immunologiczne niedosłuchu.

Alergia Astma Immunologia, 2000, 5(4), 278-285

Słowa kluczowe: uszkodzenie słuchu, szumy uszne, choroby autoimmunizacyjne

Autoimmune inner ear disease, originally described by McCabe in 1979, is characterised with rapidly progressive bilateral hearing loss, often accompanied by tinnitus, and less common vestibular symptoms (vertigo). This study reports three cases of autoimmune inner ear disease. Two patients demonstrated isolated syndrome, while in the third one, inner ear disease was accompanied with other autoimmune diseases – myasthenia gravis and rheumatoid arthritis. Authors emphasise that early diagnosis of patients with suspected autoimmune hearing loss is necessary for successful treatment with immunosuppressive therapy.

Alergia Astma Immunologia, 2000, 5(4), 278-285

Key words: hearing loss, tinnitus, autoimmune inner ear disease

W 1979 r. McCabe opisał nową jednostkę chorobową zwaną dzisiaj autoimmunizacyjną chorobą ucha wewnętrznego [10]. Obserwacje swoje oparł na historii chorób kilkunastu osób z postępującym niedosłuchem odbiorczym, u których leczenie doustnymi kortykosteroidami spowodowało poprawę słuchu lub powrót słuchu do normy. Na immunologiczny charakter choroby, zdaniem autora, wskazywała podatność na kortykosteroidoterapię. Początkowo jednostkę tę nazywano postępującym lub szybko postępującym czuciowo-nerwowym upośledzeniem słuchu (*rapidly progressive sensorineural hearing loss*), a obecnie określa się ją jako autoimmunizacyjną chorobę ucha wewnętrznego (*autoimmune inner ear disease*) lub chorobę ucha wewnętrznego o podłożu immunologicznym (*immune-related inner ear disease*).

Klinicznie choroba charakteryzuje się szybko postępującym (zazwyczaj w ciągu tygodni lub miesięcy) obustronnym upośledzeniem słuchu, przy czym w pierwszym okresie niedosłuch może być asymetryczny lub nawet jed-

nostronny. Często towarzyszą mu szumy uszne i uczucie „pełności” w uchu, czasami również objawy przedsionkowe, pod postacią zawrotów głowy. Choroba zazwyczaj występuje u kobiet w średnim wieku. Aktualnie nie ma pewnego testu laboratoryjnego, pozwalającego na potwierdzenie rozpoznania choroby, jakkolwiek u blisko 60% osób wykrywa się w surowicy metodą western-blottingu, przeciwciała reagujące z antygenem ucha wewnętrznego, o ciężarze cząsteczkowy ok. 68 kD. Przez niektórych autorów antygen ten identyfikowany jest z białkiem szoku termicznego 70 kD (*heat shock protein 70 kD*) [6,12,13,16,18,20]. Wobec trudności diagnostycznych o rozpoznaniu decyduje uzyskanie poprawy klinicznej po leczeniu immunosupresyjnym.

U ok. 30% chorych z autoimmunizacyjną chorobą ucha wewnętrznego występują objawy ogólnoustrojowych chorób z autoimmunizacji lub rozwijających się na podłożu zapaleń naczyń, takich jak zespół Cogana, toczeń trzewny, reumatoidalne zapalenie stawów i inne.

Chorzy na autoimmunizacyjną chorobę ucha wewnętrznego od kilku lat są konsultowani i leczeni w Poradni Reumatologii i Immunologii Klinicznej przy Katedrze Immunologii AM w Łodzi. Poniżej przedstawiamy opis historii choroby trzech pacjentów, o różnym przebiegu klinicznym choroby. U dwóch pierwszych chorych rozpoznano izolowany niedosłuch odbiorczy o podłożu autoimmunizacyjnym, natomiast u trzeciej chorej postępujące uszkodzenie słuchu pojawiło się jako objaw towarzyszący chorobom ogólnoustrojowym – miastonii i reumatoidalnemu zapaleniu stawów.

PACJENTKA A.O. LAT 39

Wywiad

W lipcu 1994 r., pacjentka, z zawodu pielęgniarka, zauważyła pogorszenie słuchu o charakterze gorszego rozumienia mowy w uchu lewym. Mimo włączonego leczenia farmakologicznego (Cavinton, Cinnarizina) słuch stopniowo pogarszał się. Dalszy, dość nagły ubytek słuchu wystąpił w październiku 1994 r., po infekcji kataralnej. Dodatkowo pojawił się szum w uchu lewym i zaburzenia przedsionkowe pod postacią występujących rano, po wstaniu z łóżka, trwających kilka minut napadów zawrotów głowy o charakterze wirowania otoczenia z towarzyszącymi nudnościami. Lekarz laryngolog włączył Adavin i leki odwadniające, które jednak pozostały bez wpływu na objawy chorobowe.

Dwa lata później, w lutym 1996 r. pojawił się szum (o charakterze „pisku”) w uchu prawym i pogorszenie słuchu po tej stronie. Ponownie włączono leczenie farmakologiczne (Nootropil, Flunarizina i Persen), w wyniku którego zawroty głowy zmniejszyły się, jednak nie uzyskano poprawy w zakresie stanu słuchu i szumów usznych. Chorej zaproponowano dobór aparatu słuchowego i z podejrzeniem autoimmunizacyjnej choroby ucha wewnętrznego skierowano w maju 1996 r. do naszej Poradni celem dalszej diagnostyki i leczenia.

W wywiadzie, oprócz dolegliwości opisanych powyżej, pacjentka podawała przebyte 10 lat wcześniej zapalenie stawów (z objawami ze strony stawów skokowych, kolanowych i nadgarstka) oraz chorobę wrzodową żołądka. 3 lata wcześniej przeszła operację pęcherzyka żółciowego z powodu kamicy. Rodziła 3 razy, siłami natury.

Badanie laryngologiczne wraz z oceną narządu słuchu i równowagi

Badaniem laryngologicznym (w maju 1996 r.) nie stwierdzono odchyłań od normy w zakresie nosa, gardła i krtani oraz wyglądu błon bębenkowych. Badaniem za pomocą szeptu stwierdzono słyszenie w uchu prawym z odległości 3 m, natomiast w uchu lewym z odległości zaledwie 1 m (norma słyszenia szeptem u zdrowej osoby wynosi 4 m). W audiometrii tonalnej stwierdzono obustronny odbiorczy ubytek słuchu średniego stopnia w uchu

prawym (UP) i dużego stopnia w uchu lewym (UL). W UP krzywa przewodnictwa powietrznego miała charakter opadający od 10 dB dla częstotliwości niskich do 50-60 dB w zakresie częstotliwości wysokich (ryc. 1). W UL uszkodzenie słuchu dotyczyło w znacznym stopniu niskich i średnich częstotliwości (istotnych dla rozumienia mowy). Krzywa przewodnictwa powietrznego w tym uchu była dość płaska i w zakresie częstotliwości niskich i średnich przebiegała na poziomie 50-70 dB, w zakresie częstotliwości wysokich na poziomie 40-60 dB (ryc. 1). Próba SISI wynosiła 60-100% w uchu prawym i 70-100% w uchu lewym, wskazując na ślimakowy charakter niedosłuchu. Wyniki pozostałych badań narządu słuchu i równowagi wyglądały następująco. Audiometria słowna – dyskryminacja mowy - UP – 100%, w UL – 70% (brak pełnego zrozumienia słów mimo wzmocnienia dźwięków) (ryc. 2). Emisje otoakustyczne – w uchu prawym obecne jedynie dla częstotliwości niskich, w UL – brak. W badaniu słuchowych potencjałów wywołanych – interwały załamek w zakresie normy. W badaniu ENG – osłabienie pobudliwości lewego błędnika, skompensowane.

Wyniki badań dodatkowych

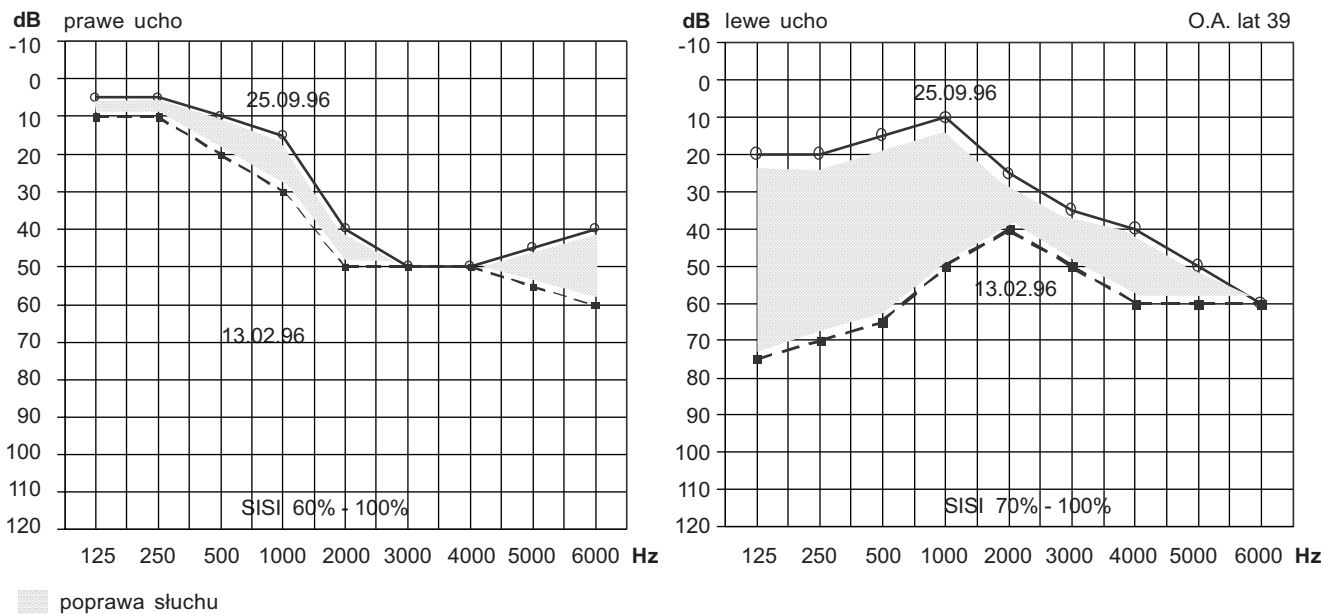
Badania dodatkowe: morfologia, moczu, proteinogram, poziom glukozy w surowicy, elektrolity w normie. OB 13 mm/1 godz. Rtg kręgosłupa szyjnego, rtg klatki piersiowej, TK głowy, przepływ w tt. szyjnych (met. Dopplera) – bez odchyłań od normy.

Wyniki badań immunologicznych: ponad dwukrotnie w porównaniu z normą zwiększenie odsetka komórek CD56 (NK), nieznaczne zwiększenie odsetka limfocytów CD8 ze znacząco zmniejszonym stosunkiem CD4/CD8. Pozostałe testy, w tym kompleksy immunologiczne, frakcje dopełniacza, podklasy immunoglobulin, przeciwciała przeciwwądrowe, autoprzeciwciała (przeciw antygenowi sercowemu i ANCA) i test hamowania migracji limfocytów – w granicach normy.

Rozpoznanie i leczenie

Biorąc pod uwagę typowy przebieg kliniczny choroby (postępujący „rzutami” niedosłuch, początkowo w zakresie jednego ucha, objawy towarzyszące, przebyty rzut zapalenia stawów, aktywność procesu chorobowego – ostatni rzut choroby 3 miesiące przed zgłoszeniem się do Poradni – oraz nieprawidłowości w zakresie parametrów immunologicznych postawiono wstępne rozpoznanie autoimmunizacyjnej choroby ucha wewnętrznego. Po konsultacji internistycznej w kierunku ew. przeciwwskazań do włączenia kortykosteroidów, zlecono 1-miesięczne leczenie Encortonem w dawce 60 mg/dobę (waga chorej 62 kg) oraz jako osłonę Ranigast 2xdz. 1 tabl. i Alugastrin między posiłkami.

Po 2 tygodniach leczenia pacjentka zauważyła niewielką poprawę słuchu w uchu lewym, zaś po kolejnych 2 tygodniach dalszą znaczącą poprawę słuchu w tym uchu



Ryc. 1. Pacjentka O.A., lat 39. Audiometria tonalna (przewodnictwo powietrzne) przed i po leczeniu. W uchu lewym uzyskano znaczną poprawę słuchu, zwłaszcza w częstotliwościach niskich i średnich – istotnych dla rozumienia mowy. Również w uchu prawym stwierdzono niewielką poprawę słuchu. W wyniku leczenia uzyskano pełną społeczną wydolność słuchu.

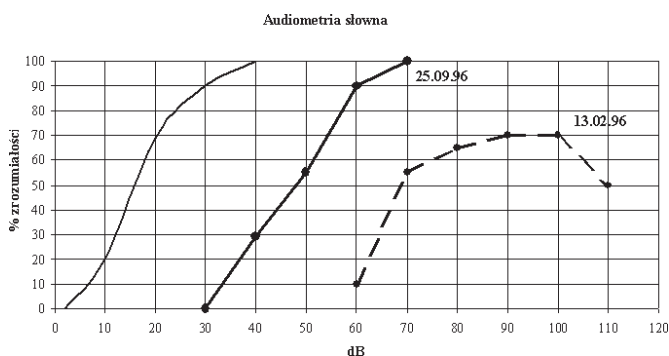
i niewielką poprawę w uchu prawym. W kontrolnym badaniu słuchu z dnia 21.06.1996 r. stwierdzono w uchu lewym poprawę słuchu w zakresie częstotliwości niskich i średnich rzędu 20-25 dB, oraz rzędu 10 dB w audiogramie tonalnym w uchu prawym. Kortykosteroidoterapię kontynuowano przez kolejne 4 miesiące, stopniowo zmniejszając dawkę Encortonu, obserwując przy tym stały stopniowy powrót słuchu do normy w uchu lewym w częstotliwościach istotnych dla rozumienia mowy oraz ustąpienie szumu. Leczenie prowadzono pod kontrolą morfologii, glukozy w surowicy, elektrolitów, cholesterolu, wskaźników wątrobowych, moczu oraz ciśnienia tętniczego krwi. Po zmniejszeniu dawki Encortonu do 35 mg/dobę pacjentka zaczęła odczuwać „pogłos” i przytłumienie słyszenia dźwięków w uchu lewym, które ustąpiły po ponownym zwiększeniu dawki leku do 40 mg/dobę.

Z objawów ubocznych leczenia kortykosteroidami przez okres pierwszego miesiąca pacjentka podawała występowanie uczucia niepokoju w czasie do 2 godz. po przyjęciu leku. Po pierwszym miesiącu leczenia schudła 7 kg (twierdząc, że jest to wynik szczególnej dbałości o dietę w tym okresie). Nie stwierdzono żadnych objawów ze strony przewodu pokarmowego.

W kontrolnych badaniach słuchu wykonanych we wrześniu 1996 roku stwierdzono: słyszenie szeptu w UP – 3,5 m, w UL – 4 m (powrót do normy); w audiogramie tonalnym - w uchu prawym poprawę słuchu rzędu 10-15 dB w częstotliwościach 500-2000 Hz w stosunku do badania wyjściowego, w uchu lewym słuch w często-

ściach 125-2000 Hz w zakresie normy, dla wysokich częstotliwości spadek krzywej przewodnictwa powietrznego do 60 dB (ryc. 1). Ponadto stwierdzono poprawę słuchu w uchu lewym ocenianą na podstawie audiometrii mowy, przy czym pacjentka osiągała 100% rozumienie słów (ryc. 2) oraz pojawienie się emisji otoakustycznych (DPOAE) w UL w całym zakresie badanych częstotliwości świadczących o istotnej poprawie funkcji ślimaka. W badaniu eng stwierdzono powrót funkcji lewego błędnika.

Badania słuchu przed i po leczeniu przedstawiają ryciny 1 i 2.



Ryc. 2. Pacjentka O.A., lat 39. Audiometria słowna przed i po leczeniu – ucho lewe. W wyniku leczenia uzyskano istotną poprawę rozumienia mowy. Przed leczeniem (13.02.1996), mimo wzmocnienia dźwięków, chora rozumiała zaledwie 60% słów testu. Po leczeniu (25.09.1996) stwierdzono rozumienie mowy przy znacznie mniejszych wzmocnieniach dźwięku i chora osiągała pełne rozumienie słów (100%).

W kontrolnych badaniach immunologicznych stwierdzono prawidłową wartość subpopulacji limfocytów CD56 (NK) oraz prawidłowy stosunek CD4/CD8. OB wynosiło 6mm/1godz. Całkowity czas leczenia Encortonem wyniósł 6 miesięcy.

Po odstawieniu leków, przez kolejne 4 lata nie obserwowano nawrotów choroby. Pacjentka powróciła do pełnej aktywności zawodowej. Aktualnie nie otrzymuje leków.

PACJENT S.W. LAT 51

Pacjent, z zawodu inżynier, skierowany został do Poradni z powodu nawracającego niedosłuchu ucha lewego. Sześć miesięcy wcześniej, w krótkim czasie po infekcji kataralnej górnych dróg oddechowych, wystąpiło nagle upośledzenie słuchu i szum uszny po stronie lewej. Hospitalizowany w klinice laryngologicznej z rozpoznaniem *Surditas subita sin.* W audiogramie tonalnym stwierdzono upośledzenie słuchu w częstotliwościach niskich i średnich rzędu 50-55 dB HL (ryc. 3). Do leczenia włączono Encorton w dawce 40 mg/dobę (waga chorego ok. 90 kg) oraz Adavin, Betaserc, Sectral. W ciągu tygodniowego leczenia uzyskano poprawę słuchu (całkowity powrót słuchu do normy w częstotliwościach niskich i średnich). Chory został wypisany z zaleceniem stopniowego zmniejszania dawki Encortonu o 2 tabl. (10 mg) co 2 dni, aż do odstawienia leku. Wraz z odstawieniem leku po-

wrócił niedosłuch i szum w uchu lewym. Ponownie hospitalizowany i powtórnie leczony Encortonem wg powyższego schematu. Po tygodniu leczenia szum i niedosłuch ustąpiły. W okresie 3 tyg. od odstawienia leku objawy chorobowe powróciły i pacjent ponownie został hospitalizowany. Zastosowano po raz trzeci taki sam schemat leczenia. Chory, zmniejszając dawkę Encortonu (w trakcie kontynuacji leczenia ambulatoryjnego) sam zaobserwował, że objawy chorobowe powracają wraz z obniżeniem dawki leku do 2 tabl. na dobę.

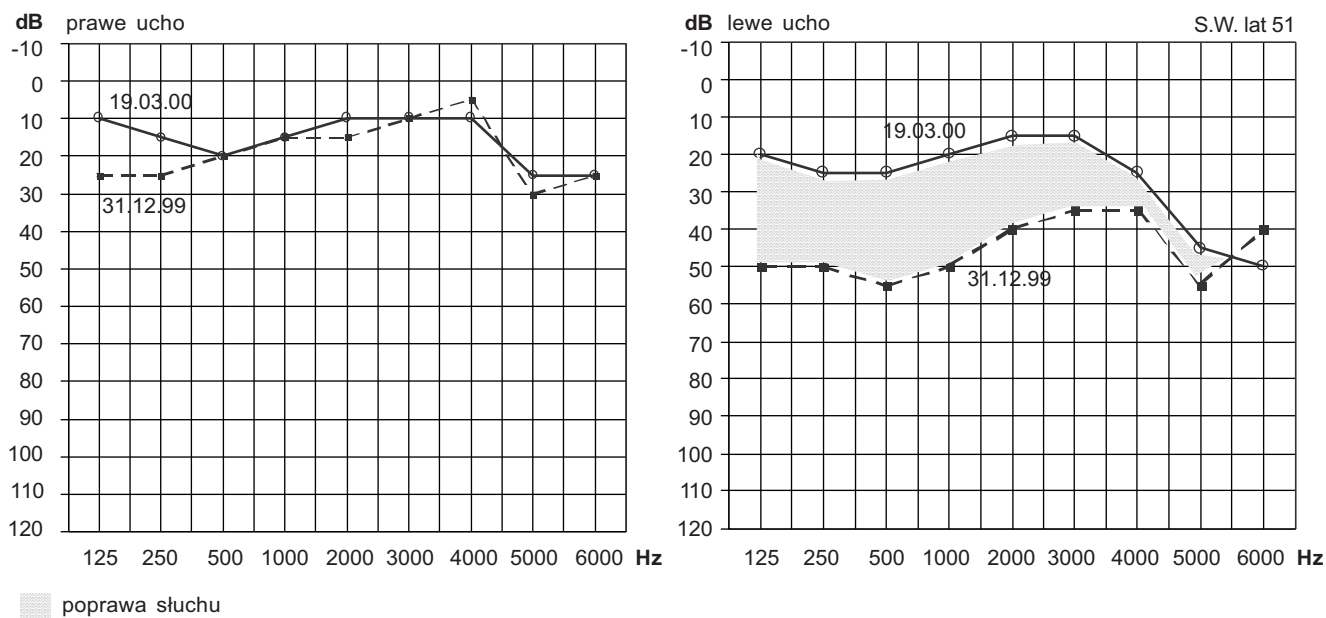
Innych dolegliwości nie zgłaszał. Chorób ogólnoustrojowych, poza niezbyt częstymi „przeziębieniami” nie podawał.

Badanie laryngologiczne

W badaniu laryngologicznym wykonanym w styczniu 2000 roku nie stwierdzono odchyień od normy. Słyszalność szeptu UP-4m, UL-3m. W audiogramie tonalnym w uchu prawym stwierdzono słuch w granicach normy dla wieku, w uchu lewym, w częstotliwościach niskich i średnich krzywa przewodnictwa powietrznego płaska na poziomie 40-50 dB.

Badania dodatkowe

Wykonano panel badań immunologicznych (jak w przypadku pacjentki Nr 1), nie stwierdzając istotnych odchyień od normy.



Ryc. 3. Pacjent S.W., lat 51. Audiometria tonalna (przewodnictwo powietrzne) przed i po leczeniu. Podobnie, jak w przypadku chorej O.A., w wyniku leczenia uzyskano znaczną poprawę słuchu w uchu lewym, szczególnie w częstotliwościach niskich i średnich.

Rozpoznanie i leczenie

U pacjenta postawiono rozpoznanie autoimmunizacyjnej choroby ucha wewnętrznego podatnej na leczenie kortykosteroidami.

Podwyższono dawkę Encortonu do 3 tabl. (15 mg) dziennie i dołączono Ranigast. Taką dawkę leku utrzymywano przez okres 2 miesiące, uzyskując w uchu lewym powrót słuchu niemal do normy dla wieku (ryc. 3). Po tym okresie stopniowo zmniejszano dawkę Encortonu (2,5 mg/tydzień), aż do odstawienia leku. Przez kolejne 5 miesięcy nie stwierdzono powrotu objawów chorobowych.

PACJENTKA Ś.J. LAT 63

Pacjentka, z zawodu meteorolog, skierowana została do Poradni na początku 1999 r. z powodu postępującego od 12 lat niedosłuchu. W okresie pierwszych 10 lat choroby uszkodzenie dotyczyło jedynie ucha lewego, niedosłuch miał charakter zmienny, dość szybko postępujący. We wczesnym okresie choroby towarzyszyły mu szумы uszne, zawroty głowy i zaburzenia równowagi oraz bardzo silne bóle głowy. Mimo 1,5 miesięcznej hospitalizacji, podczas której zastosowano leczenie farmakologiczne (nie pamięta dokładnie nazw leków), po 3 miesięcznym okresie remisji słuch znów zaczął się pogarszać. Wykonane badania audiometryczne ujawniły znacznego stopnia niedosłuch typu odbiorczego w uchu lewym. Sześć miesięcy przed skierowaniem do Poradni wystąpił dość nagle niedosłuch w uchu prawym. Podobnie jak w odniesieniu do ucha lewego początkowo chora słyszała raz lepiej, raz gorzej, jakkolwiek słuch stale stopniowo pogarszał się. Zaburzeniom słuchu towarzyszyły szумы w tym uchu. Nasiliły się bóle głowy. Nie występowały natomiast zawroty głowy ani zaburzenia równowagi. Z powodu niedosłuchu i zaburzeń przedsionkowych pacjentka otrzymywała Betaserc, Cavinton, Sermion, Tanacan, Flunarizinę i Vit. B comp – bez trwałej poprawy słuchu.

W wywiadzie pacjentka podawała, że od 1968 roku choruje na nużliwość mięśni (*myasthenia gravis*), a od 1994 r. na reumatoidalne zapalenie stawów (RZS). Pierwsza z chorób objawiała się poranną sztywnością mięśni nasilającą się w ciągu dnia i przy obniżonej temperaturze otoczenia, szybkim męczeniem się, osłabieniem siły mięśniowej narastającym w trakcie wysiłku i ustępującym po krótkim odpoczynku, nasilającymi się wieczorem zaburzeniami wzroku pod postacią nieostrego i podwójnego widzenia. W wykonanych wówczas badaniach dodatkowych ujawniono przerost grasicy, wykluczając przy tym obecność grasiczaka. W 1969 roku wykonano tymektomię i włączono przewlekłe leczenie Mestinionem, uzyskując poprawę i ustabilizowanie się choroby.

Objawy RZS początkowo dotyczyły stawów dużych – kolanowych i barkowych, od 1998 roku pojawiły się dodatkowo bóle stawów nadgarstkowych i drobnych stawów rąk. W badaniach dodatkowych stwierdzano wyso-

kie wartości OB (rzędu 55/110), niedokrwistość normochromiczną oraz dodatni wynik odczynu lateksowego i Waalera-Rosego. Na zdjęciach rtg stawów śródstopniopaliczkowych oraz kolana ujawniono zmiany typowe dla reumatoidalnego zapalenia stawów. Leczona przewlekłe Myamilem i Ranigastem, okresowo steroidowymi blokadami dostawowymi (Diprofos w latach 1994, 1995, oraz Depo-Medrol w 1996 roku). Uzyskiwano okresowe złagodzenie objawów chorobowych.

Ponadto pacjentka podawała, że w 1985 r. na zdjęciu rtg żołądka stwierdzono niszę wrzodową. Od tego czasu utrzymują się okresowo pobolewania w nadbrzuszu i zgaga. W 1998 r. rozpoznano osteoporozę ze znacznie zmniejszoną gęstością minerałów kręgosłupa, będącą poniżej granicy zagrożenia złamaniem kręgow.

Badanie laryngologiczne wraz z oceną narządu słuchu

Badaniem laryngologicznym w styczniu 1999 r. stwierdzono nieznaczne obustronne upośledzenie drożności nosa z powodu zmian obrzękowych błony śluzowej nosa. Błony bębnekowe matowe, bez refleksu. Słyszalność szeptu obustronnie – *ad concham*. W próbach stroikowych Weber – w głowie, świadczący o braku istotnych różnic w stanie słuchu między uchem prawym i lewym. W badaniu audiometrii tonalnej: obustronnie krzywe przewodnictwa powietrznego płaskie, w UP – na poziomie 50-70 dB, w UL – na poziomie 50-60 dB; brak rezerwy ślimakowej (ryc. 4).

Wyniki badań dodatkowych

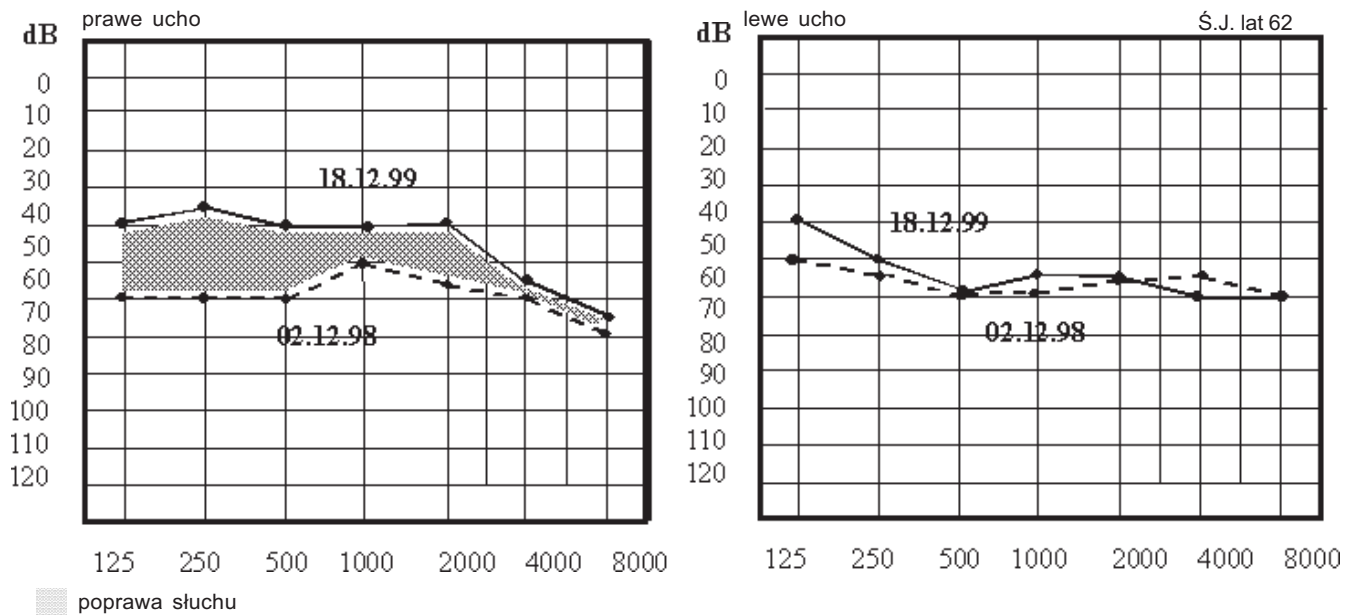
Morfologia, badanie ogólne moczu – w granicach normy, OB – 45/1 godz., Ca – 5,5 mg%, P – 3,9 mg%, cholesterol 250 mg%.

Znacznie podwyższone miano czynnika reumatoidalnego (miano w teście lateksowym -512 U/ml przy normie <25 U/ml; odczyn Waalera-Rosego 1280), nieznacznie podwyższone miano kompleksów immunologicznych, podwyższona liczba limfocytów CD56 (NK) i CD4; przeciwciała przeciwsercowe, przeciwnetrofilowe (ANCA), przeciwjądrowe – i przeciwmitchondrialne – ujemne; poziomy immunoglobulin – w normie.

Rozpoznanie i leczenie

W oparciu o dane z wywiadu, badanie internistyczne, neurologiczne, reumatologiczne i laryngologiczne rozpoznano: reumatoidalne zapalenie stawów, miastenię, odbiorcze uszkodzenie słuchu prawdopodobnie o podłożu immunologicznym, osteoporozę, dyskopatię szyjną, nadciśnienie tętnicze oraz chorobę wrzodową żołądka w wywiadzie.

Z powodu istotnych przeciwwskazań do włączenia steroidoterapii, w tym nasilanie objawów męczliwości po tych lekach, w konsultacji z reumatologiem zaproponowano chorej leczenie preparatami cytotoksycznymi. W lutym 1999 r. włączono - Metotrexat w dawce 3x2,5 mg/1 dzień



Ryc. 4. Pacjentka Ś.J., lat 63. Audiometria tonalna (przewodnictwo powietrzne) przed i w trakcie leczenia. Włączone leczenie pozwoliło utrzymać słuch na niezmiennym poziomie w uchu lewym i na niewielką poprawę słuchu w uchu prawym.

w tygodniu, wspomagająco zaś kwas foliowy w dawce 2x1 tabl. (48 godz. po Metotreksacie), Miacalcic Nasal 1xdz. 200 j.m., Ulfamid 0,04 1 tabl. wieczorem (preparaty wapniowe, Alphacalcidol pacjentka otrzymywała wcześniej). Metotrexat zwiększono okresowo do 2x5mg/1dzień w tygodniu w zależności od objawów stawowych. Leczenie prowadzone pod kontrolą morfologii, wskaźników wątrobowych (kreatynina, AspAT, AlAT) oraz OB. Kontrolne badania słuchu, wykonane w okresie 2, 4 i 6 miesięcy od włączenie leczenia wykazało poprawę słuchu w uchu prawym rzędu 20-15 dB w częstotliwościach niskich i średnich oraz brak istotnych zmian słuchu w uchu lewym (ryc. 4). Od maja tego roku do grudnia słuch nieznacznie pogorszył się w uchu prawym w częstotliwościach wysokich, nieistotnych dla rozumienia mowy, natomiast poprawa słuchu w zakresie częstotliwości niskich i średnich utrzymywała się. Poprawę słuchu potwierdziło badanie szeptem – w uchu prawym pacjentka rozumiała słowa wypowiedane z odległości ok. 0,5 m. W październiku 1999 r. wystąpiło zaostrzenie dolegliwości stawowych, wymagające 2-krotnego podania Diprophosu dostawowo (staw barkowy), jednakże słuch w tym czasie nie uległ zmianie. Wspomagająco stosowano krioterapię. Ponowne zaostrzenie dolegliwości zarówno ze strony stawów, jak i narządu słuchu wystąpiło w marcu 2000 r. W czerwcu 2000 r. wystąpiło złamanie kości strzałkowej po upadku. W badaniu słuchu stwierdzono pogorszenie słuchu – do poziomu sprzed leczenia. Zwiększono tygodniową dawkę Metotreksatu do 12,5 mg. W chwili obecnej pacjentka jest pod stałą opieką Poradni.

OMÓWIENIE

Rozpoznanie autoimmunizacyjnej choroby ucha wewnętrznego w dużym stopniu oparte jest na charakterystycznym obrazie klinicznym tego schorzenia oraz, retrospektywnie, potwierdzone przez efektywność leczenia immunosupresyjnego. Testy laboratoryjne u chorych z chorobą wykazywać mogą różnego rodzaju nieprawidłowości, dotyczące zarówno odpowiedzi humoralnej, jak i komórkowej. W naszych badaniach, w przypadku pierwszej i trzeciej chorej stwierdziliśmy zaburzenia odpowiedzi komórkowej, w tym zwłaszcza wzrost proporcji limfocytów CD56 (NK) we krwi obwodowej.

Teoretycznie wytworzenie swoistych przeciwciał przeciwko antygenom (białkom) ucha wewnętrznego może przebiegać na 4 drogach: 1. kompleksy antygen-przeciwciała mogą napływać do prążka naczyniowego z krążenia ogólnego i uszkodzając naczynia powodować rozwój reakcji zapalnych (z napływem komórek immunologicznie kompetentnych); 2. dochodzić może do prezentacji antygeny ucha wewnętrznego i, co się z tym wiąże, produkcji swoistych przeciwciał, przy czym prezentacja antygeny może odbywać się trzema drogami – naczyniową poprzez prążek naczyniowy, poprzez płyn mózgoworzdzeniowy dzięki istnieniu kanalika ślimaka, oraz przez system naczyń limfatycznych, w czym swój udział może mieć worek endolimfatyczny; przeciwciała produkowane są przez ogólny lub miejscowy układ immunologiczny; 3. w odpowiedzi autoimmunologicznej mogą brać udział mechanizmy komórkowe połączone z cytotoksycznym działaniem limfocytów T w stosunku do tkanek narządu słuchu i układu przedsionkowego; 4. ostatni z potencjalnych

mechanizmów autoimmunologicznych związany jest z produkcją autoprzeciwciał przeciwko kolagenowi II, występującemu w dużej ilości w uchu wewnętrznym [2].

W diagnostyce immunologicznej choroby próbowano stosować zarówno testy oceniające odpowiedź humoralną, jak i oceniające odpowiedź komórkową [6,9,12,13,16,18,20]. Największe nadzieje na kliniczne wykorzystanie budzi ocena swoistych przeciwciał w surowicy chorego skierowanych przeciwko białku o ciężarze cząsteczkowym 68 kD, zbliżonym w budowie do białka szoku termicznego [20,18,16]. Jednakże niska czułość tego testu i brak komercyjnej metody badania ograniczają w chwili obecnej jego wykorzystanie. W interpretacji testów immunologicznych należy również brać pod uwagę wpływ leczenia kortykosteroidami, włączonego przed przeprowadzeniem diagnostyki. U drugiego z opisywanych chorych, u którego wykonano badania immunologiczne po trzykrotnej kortykosteroidoterapii nie stwierdzono odchyień od normy, co mogło być spowodowane leczeniem.

Mimo braku jednoznacznego potwierdzenia podłoża choroby za pomocą testów laboratoryjnych, w oparciu o charakterystyczny obraz kliniczny u trojga opisanych chorych niedosłuch wiązano z procesami (auto) immunologicznymi. U wszystkich chorych niedosłuch spowodowany był uszkodzeniem ślimaka, miał charakterystyczny, fluktuacyjny charakter, towarzyszyły mu szумы, do istotnego uszkodzenia słuchu dochodziło w pierwszych miesiącach trwania choroby w danym uchu. U dwojga pierwszych pacjentów, u których występowało izolowane uszkodzenie słuchu, stwierdzono podatność na kortykosteroidoterapię, natomiast u trzeciej chorej, obok zaburzeń słuchu i narządu przedsionkowego, wykazano ogólnoustrojowe choroby o uznanym tle autoimmunizacyjnym - miastenię i RZS. W literaturze istnieją opisy kazuistyczne występowanie niedosłuchu u chorych z guzkowym zapaleniem tętnic [7,19], zespołem Cogana [1,4], ziarniniakiem Wegenera [7,8], zespołem Behçeta [3], zapaleniem chrząstek stawowych [5], toczniem rumieniowatym układowym [17], reumatoidalnym zapaleniem stawów (młodzieńczym i dorosłym) [11]. W przypadku współistnienia niedosłuchu z zapaleniem chrząstek stawowych lub RZS, patogenesa chorób może zależeć od pojawiania się autoprzeciwciał przeciwko kolagenowi II. Do rzadszych współistniejących zespołów należą zespół Vogt-Koyanagu-Harada, poszczepienne zapalenie naczyń, choroba posurowicza, a także wrzodziejące zapalenie jelita grubego i inne. W dotychczasowej literaturze brak jest opisu przypadku, w którym jednocześnie występowałyby dwie ogólnoustrojowe choroby z autoagresji, z towarzyszącym dodatkowo niedosłuchem. Stąd przypadek chorej ŚJ można traktować jako szczególnie ciekawy. U chorej, jako pierwsze, już w wieku 37 lat, pojawiły się objawy miastenii. Po 22 latach, w wieku 59 lat wystąpiły objawy z zakresu narządu słuchu i równowagi, a 5 lat później, w wieku 64 lat –

objawy RZS. Tak złożony przebieg choroby utrudniał oczywiście leczenie i wymagał kompleksowej opieki jednocześnie kilku specjalistów.

Z danych literaturowych wynika, że niedosłuch odbiorczy występujący w autoimmunizacyjnej chorobie ucha wewnętrznego może dotyczyć w różnym stopniu różnych częstotliwości, stąd krzywa przewodnictwa powietrznego może mieć różny kształt – płaski, opadający w zakresie średnich i niskich częstotliwości, lub też opadający w częstotliwościach wysokich. Co więcej kształt krzywych audiometrycznych może być różny w uchu prawym i lewym u tego samego pacjenta. W wypadku prezentowanych chorych, w uchu, w którym toczył się aktywny proces chorobowy, stwierdzano istotne upośledzenie słuchu w częstotliwościach niskich i średnich - istotnych dla rozumienia mowy. Stąd poprawa słyszenia tonów czystych dawała bardzo dużą poprawę rozumienia mowy. W opisywanej jednostce chorobowej charakterystyczna jest asymetria niedosłuchu. Potwierdzają to nasze obserwacje. U wszystkich opisanych chorych niedosłuch dotyczył jednego ucha, po kilku miesiącach, lub nawet latach (jak w przypadku trzeciej chorej) dołączał się niedosłuch w drugim uchu. U dwóch chorych, oprócz objawów z zakresu narządu słuchu, występowały również objawy z zakresu układu przedsionkowego (zawroty głowy), jakkolwiek ich nasilenie nie było duże.

W większości ośrodków zajmujących się leczeniem autoimmunizacyjnej choroby ucha wewnętrznego jako leki pierwszego rzutu stosowane są kortykosteroidy [12,15,18]. W przypadku wczesnego ich włączenia (3-6 miesięcy od pojawienia się objawów chorobowych) pozwalają one na odzyskanie słuchu przez niemal wszystkich pacjentów. W przypadku drugiego z opisywanych chorych z izolowaną chorobą ucha wewnętrznego, istotnie taką poprawę słuchu uzyskano. Niemal całkowitą poprawę słuchu, przywracającą pełną wydolność społeczną, uzyskano również u pierwszej pacjentki w uchu lewym. Wyjściowe dawki powinny być zbliżone do 1 mg/kg wagi ciała prednisolonu na dobę. W przypadku leczenia zbyt krótkiego lub z zastosowaniem zbyt małych dawek, co miało miejsce u drugiego z opisanych chorych, a także u innych pacjentów kierowanych do Poradni, bardzo szybko dochodzi do nawrotu choroby. Należy także zwrócić uwagę, co podkreślają również inni autorzy, że istnieje pewna granica w dawce leku, poniżej której zbyt szybkie jej obniżanie może powodować powrót objawów słuchowych. W przypadku pierwszej chorej zmniejszenie Encortonu poniżej 35 mg/dobę powodowało ponowne pojawienie się szumów usznych i pogorszenie słuchu, w przypadku drugiego chorego granicę tę stanowiła dawka 10 mg/dobę. W takich przypadkach zwiększenie dawki leku przez okres kolejnych kilku tygodni pozwala na trwalszy efekt. Celem zmniejszenia objawów ubocznych leczenia kortykosteroidami, coraz częściej zastosowanie znajduje podawanie

tych leków miejscowo do ucha środkowego w okolicę okienka okrągłego, najlepiej za pomocą ciągłej infuzji kontrolowanej [14,15]. Wykazano skuteczność tej metody u niektórych pacjentów z izolowaną chorobą ucha wewnętrznego, jednakże jest ona mało skuteczna w przypadku występowania objawów ogólnoustrojowych.

Leczenie jest trudniejsze w przypadku niemożności podania kortykosteroidów lub występowania wielu chorób autoimmunizacyjnych równocześnie. Taka sytuacja wystąpiła u trzeciej z opisywanych chorych. Z powodu nasilenia objawów męczliwości, wiązanych z leczeniem kortykosteroidami, jak również innych towarzyszących chorób ogólnoustrojowych (w tym zaawansowanej osteoporozy i choroby wrzodowej żołądka) u chorej istniały istotne przeciwwskazania do włączenia leczenia kortykosteroidami. Lekami z wyboru, w takiej sytuacji są cyto-

statyki. Przewlekłe podawanie Metotreksatu pozwoliło na utrzymanie słuchu na poziomie, pozwalającym na porozumiewanie się z otoczeniem, nawet bez zastosowania aparatu słuchowego, jednakże nie dało trwałej poprawy słuchu.

Leczenie autoimmunizacyjnej choroby ucha wewnętrznego wymaga długiego okresu podawania leków, z reguły 6 do 12 miesięcy, zanim uzyska się trwałą poprawę słuchu. Odpowiednie leczenie gwarantuje również długotrwałą remisję choroby. Jednakże należy podkreślić, że z powodu złożoności choroby chorzy z autoimmunizacyjną chorobą ucha wewnętrznego powinni być prowadzeni w specjalnych ośrodkach, równoległe przez otolaryngologa i lekarza z doświadczeniem w zakresie immunologii klinicznej.

Piśmiennictwo

- Benitez JT, Arsenault MD, Licht JM. Evidence of central vestibulo-auditory dysfunction in atypical Cogan's syndrome: a case report. *Am J Otol* 1990; 11: 131-134.
- Bernstein JM. The immunobiology of autoimmune disease of the inner ear. W: *Immunology of the ear*. Wyd J. Bernstein, P. Orga, New York, Raven Press 1987: 419-426.
- Brama I, Fainaru M. Inner ear involvement in Behçet's disease. *Arch Otolaryngol* 1980; 106: 215-217.
- Cogan DG. Syndrome of nonsyphilitic interstitial keratitis and vestibuloauditory symptoms. *Arch Ophthalmol* 1945; 33: 144-149.
- Ebringer R, Rook G, Swana GT. Autoantibodies to cartilage and type II collagen in relapsing polychondritis and other rheumatic diseases. *Ann Rheum Dis* 1981; 40: 243-248.
- Hughes G, Moscicki R, Barna B, San Martin J. Laboratory diagnosis of immune inner ear disease. *Am J Otol* 1994; 15: 198-202.
- Jenkins HA, Pollak AM, Fisch U. Polyarteritis nodosa as a cause of sudden deafness: a human temporal bone study. *Laryngoscope* 1987; 97: 345-352.
- Kempf HGL. Ear involvement in Wegener's granulomatosis. *Clin Otolaryngol* 1989; 14: 451-456.
- Mayot D, Bene MC, Dron K, Perrin C, Faure GC. Immunologic alterations in patients with sensorineural hearing disorders. *Clin Immunol Immunopathol* 1993; 68: 41-45.
- McCabe BF. Autoimmune sensorineural hearing loss. *Ann Otol Rhinol Laryngol* 1979; 88: 585-589.
- Moffat DA, Ramsden RT, Rosenberg JN: Oto-admittance measurements in patients with rheumatoid arthritis. *J Laryngol Otol* 1977; 91: 917-927.
- Moscicki RA. Immune-mediated inner ear disorders. W: *Balliere's Clinical Neurology*, wyd. RW Baloh, London, Bailliere Tindall 1994; 3: 547-563.
- Shin SO, Billings PB, Keithley EM, Harris JP. Comparison of anti-heat shock protein 70 (anti-hsp) and anti-68 kDa inner ear protein in the sera of patients with Meniere's disease. *Laryngoscope* 1997; 107: 222-227.
- Shirwany NA, Seidman ND, Tang W. Effect of transtympanic injection of steroids on cochlear blood flow, auditory sensitivity, and histology in the guinea pig. *Am J Otol* 1998; 19(2): 230-235.
- Silverstein H, Choo D, Resenberg SI et al. Intratympanic steroid treatment of inner ear disease and tinnitus. *Ear Nose Throat J* 1996; 75: 468-471.
- Soliman AM. Autoantibodies in inner ear disease. *A Otolaryngol Stockh* 1997; 117: 501-504.
- Steinberg A, Raveche ES, Laskin CA. NIH conference: systemic lupus erythematosus; insight from animal models. *Ann Intern Med* 1984; 100: 714-727.
- Veldman JE, Hanada T, Meeuwse P. Diagnostic and therapeutic dilemmas in rapidly progressive sensorineural hearing loss and sudden deafness. A reappraisal of immune reactivity in inner ear disorders. *A Otolaryngol Stockh* 1993; 113: 303-306.
- Wolf M, Kronenburg J, Engelberg S, Leventon G. Rapidly progressive hearing loss as a symptom of polyarteritis nodosa. *Am J Otolaryngol* 1977; 217: 263-271.
- Yamanobe S, Harris JP. Inner ear specific autoantibodies. *Laryngoscope* 1993; 103: 319-25.